Fabrication manuelle et CAD/CAM idéalement combinées

Restaurations esthétiques durables réalisées avec des matériaux modernes et un savoir-faire artisanal

Une contribution d' Aiham Farah, Dubaï et Anas Aloum, Abu Dhabi/les deux Emirats Arabes Unis

Le rétablissement de l'esthétique est l'objectif premier de nos restaurations, qui doivent correspondre en teinte et en vitalité à l'environnement naturel, et nécessiter le moins d'intervention invasive possible. Des dents dyschromiées et mal positionnées, une substance dentaire endommagée et des restaurations existantes défectueuses compliquent souvent le traitement. Dans les cas complexes, il est intéressant de combiner des matériaux et technologies modernes et un savoir-faire artisanal. La sélection ciblée des matériaux, des préparations soignées et une conception optimale des restaurations peuvent aboutir à des résultats de qualité supérieure. Le succès passe par des restaurations stables à long terme, restant intactes au fil des ans.

L'article décrit la production de restaurations avec une vitrocéramique au disilicate de lithium. Le matériau démontre de très bonnes propriétés cliniques à long terme. Pour un traitement plus efficace, la fabrication CAD/CAM a été retenue. Après un essai en bouche des restaurations à l'état « bleu » (matériau non cristallisé), les restaurations sont travaillées et personnalisées de façon manuelle au laboratoire.

Questions

1. Comment la technologie CAD/CAM peut-elle être associée à des compétences manuelles pour obtenir des résultats exceptionnels ?
2. Comment sélectionner les matériaux appropriés pour masquer les sous-structures dyschromiées, à l'aide de la Smart App (SNA) pour le choix de la teinte et de la translucidité ?
3. Comment les préparations fortement dyschromiées peuvent-elles être couvertes et ajustées à la teinte des dents adjacentes ?

Situation initiale

Une patiente de 29 ans consulte. Elle souhaite retrouver un sourire naturellement esthétique. Elle n'est pas satisfaite de ses restaurations antérieures maxillaires et de l'aspect des tissus gingivaux environnants et souhaite une solution fonctionnelle et esthétique **(Fig. 1)**. Lors de l'examen initial, la situation est photographiée et les attentes de la patiente sont discutées. L'examen révèle des dyschromies, des dents dévitalisées ainsi qu'une esthétique inadéquate. En plus de leur teinte défavorable, les couronnes et les facettes présentent des disproportions de formes et la ligne de sourire est disgracieuse **(Fig. 2)**. Une radiographie confirme un traitement endodontique défectueux sur les deux incisives centrales. Les incisives latérales présentent de grandes obturations composites. En raison de surcontours des restaurations composites sous-jacentes, la patiente souffre d'une parodontite importante dans la zone des quatre incisives. Des empreintes sont réalisées. Le modèle d'étude sert de référence physique pour le marquage des plans et des axes et l'ajustement de la longueur, ainsi que pour l'optimisation cosmétique selon la conception numérique **(Fig. 3)**. Un wax-up de diagnostic est créé et une clé en silicone fabriquée pour la préparation des restaurations provisoires. La clé en silicone doit également servir de guide pour les préparations.

Phase provisoire

Les restaurations dans la région antérieure maxillaire sont déposées et les dents 12 à 22 sont préparées conformément aux directives de préparation des couronnes tout céramiques, avec un épaulement à angle interne arrondi de 1 à 1,2 mm. La profondeur de préparation varie légèrement en fonction de la teinte du moignon et de l'intensité des dyschromies.

01

02

03

01 — Situation préopératoire

02 — Situation initiale montrant des tissus mous enflammés, des restaurations dyschromiées et des dents dévitalisées, des volumes inesthétiquse et une ligne du sourire peu harmonieuse

03 — Correction des proportions des incisives grâce au design numérique

La coloration sombre de la dentine de l'incisive centrale droite nécessite une préparation plus profonde pour masquer la couleur du moignon (Fig. 4). Les dents 13 et 23 sont préparées pour des facettes avec un léger chanfrein, une réduction vestibulaire de 0,5 mm (Fig. 5) et une réduction incisale de 1 mm. Les restaurations temporaires directes peuvent être élaborées à l'aide de la clé en silicone tirée du wax-up préalablement réalisé (Fig. 6). Au cours des deux semaines suivantes, la situation parodontale est surveillée. La cicatrisation gingivale est satisfaisante. Parallèlement, les restaurations provisoires permettent de visualiser le résultat définitif. Des ajustements intra-oraux peuvent être effectués pendant cette phase pour obtenir une apparence harmonieuse des lèvres et du sourire.

04

05

06

04 — Préparations pour les couronnes sur les incisives centrales et latérales et pour les facettes sur les deux canines

05 — Préparation vestibulaire plus importante de l'incisive centrale droite, plus colorée que les dents adjacentes

06 — Restaurations provisoires directes basées sur le wax-up du Smile Design

Choix de la teinte

La teinte de dent souhaitée et la teinte des moignons existants sont validées à la lumière du jour. Plusieurs clichés sont pris sous un angle similaire et sans flash, avec des piges de teintier de différentes teintes. Ces photographies sont également très utiles pour réaliser les restaurations en laboratoire **(Figs 7a et b)**.

Sélection du matériau en fonction de critères cliniquement éprouvés

Une vitrocéramique cliniquement éprouvée est choisie, qui, en plus de la stabilité clinique à long terme, présente une résistance et une esthétique impressionnantes. Il s'agit du disilicate de lithium IPS e.max®. Ce matériau est disponible pour la technologie de pressée classique et pour les applications CAD/CAM. Il peut servir à la réalisation d'éléments anatomiques ou être personnalisé avec une céramique de stratification. Pour ce cas, le travail est initié de manière numérique avec un logiciel de design 2D. La numérisation de la situation est réalisée avec le scanner D2000 (3Shape). Dans le logiciel, les restaurations sont conçues selon les proportions définies précédemment. Elles sont ensuite usinées dans une machine CAD/CAM hybride Zenotec à partir des blocs céramique IPS e.max CAD **(Fig. 8)**.

Le traitement des blocs IPS e.max CAD dans une phase cristalline intermédiaire (état « bleu »), parfaitement adaptée au processus d'usinage, permet d'obtenir des résultats très précis. La cristallisation subséquente dans un four de cuisson classique permet d'obtenir les propriétés mécaniques et optiques finales du matériau (résistance et teinte de la restauration). Après cristallisation, la résistance à la flexion biaxiale moyenne du matériau atteint 530 MPa. Les blocs IPS e.max CAD sont disponibles dans différents degrés de translucidité, de l'opacité moyenne à la translucidité élevée (MO, LT, MT, HT) et dans deux teintes Opal. IPS e.max CAD offre une gamme d'indications inégalée dans le domaine des vitrocéramiques CAD/CAM : armatures ou éléments monolithiques, facettes, inlays, couronnes et bridges 3 éléments, piliers hybrides. Les restaurations mini-invasives, telles que des facettes pelliculaires (0,4 mm) ou les couronnes fines collées (1 mm), sont également possibles.

Sélection du bloc via une application

En terme de saturation, la teinte 1M2 (Vita 3D Master) est idéale. Elle correspond à un A1 (teintier A-D). Toutefois, la luminosité à obtenir est supérieure à celle du bloc IPS e.max CAD LT en teinte A1, notamment au tiers médian. La saturation de la teinte d'un bloc plus lumineux (par exemple, LT BL4) serait trop élevée pour la stratification. Les blocs IPS e.max CAD HT

07a

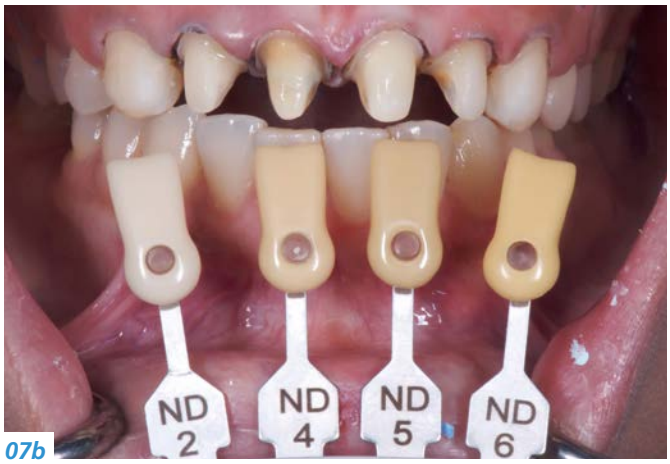

07b


08

***07a** — Détermination de la teinte sur les dents mandibulaires*

***07b** — Relevé de la teinte des moignons préparés avec le teintier IPS Natural Die*

***08** — Blocs de disilicate de lithium IPS e.max CAD à l'état bleu (pré-cristallisé) dans le multi-support e.matrix (pour l'usineuse Zenotec Select), prêts pour l'usinage, et couronne usinée*

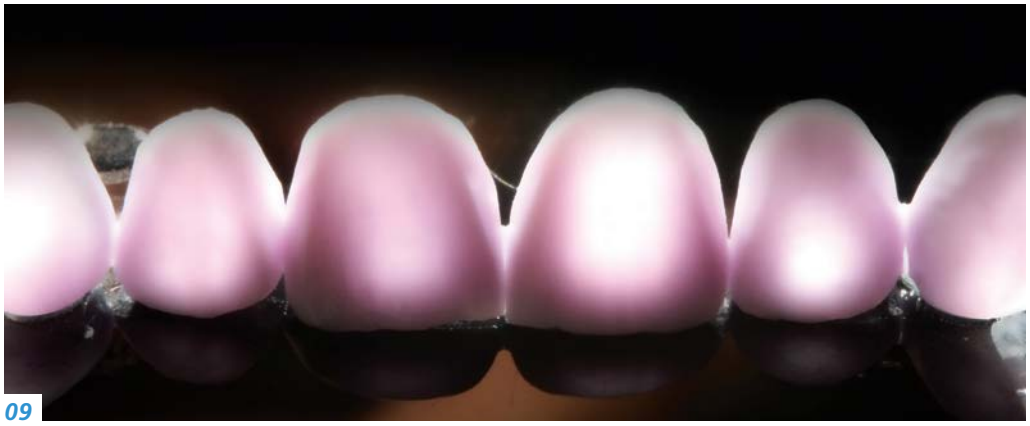

09

09 — Les restaurations en lumière transmise avant cristallisation (état bleu). Les différences d'épaisseurs sont clairement visibles

10

10 — Essayage des restaurations à l'état bleu

(Haute Translucidité) dans les couleurs Bleach auraient pu être une option. Cependant, lors de l'utilisation de matériaux très translucides pour des restaurations d'une certaine épaisseur, il existe un risque que la luminosité soit trop faible et que la saturation soit plus élevée que la teinte réelle de la dent. Pour les couronnes des dents 12 à 22, le matériau HT n'est donc pas la solution optimale.

Pour déterminer le bloc qu'il convient d'utiliser, nous utilisons l'application Shade Navigation App (SNA). La saisie de tous les facteurs d'influence permet de définit le bloc le plus approprié pour obtenir la teinte attendue, rapidement et facilement. Seules les données nécessaires sont entrées. L'application fournit une excellente solution.

Données à saisir :

- Teinte de la dent souhaitée : 1M2 (= A1)
- Indication : Couronnes 11, 12, 21, 22
- Teinte du moignon : ND2
- Épaisseur : 1,2 mm
- Matériau : IPS e.max CAD

Sur la base des données saisies, l'application propose un bloc IPS e.max CAD MT en teinte BL4 comme premier choix. Ce bloc permettra de parfaitement masquer la dyschromie de la 11 et, en même temps, de compenser la diminution de la saturation de la teinte et la perte de luminosité causées par la réduction vestibulaire.

Afin de déterminer le bloc approprié pour les facettes des dents 13 et 23, la fonction « Ajouter une nouvelle restauration » est activée dans l'application et les données suivantes sont saisies :

- Teinte de la dent souhaitée : 1M2 (= A1)
- Indication : Facettes 13 et 23
- Teinte du moignon : ND1
- Épaisseur : 0,5 mm
- Matériau : IPS e.max CAD

L'option « Sélection libre » est utilisée pour comparer la teinte aux couronnes, pour évaluer si MT BL4 est idéal pour toutes les restaurations. Pour ce cas, MT BL4 sera utilisé tant pour les couronnes que pour les facettes.

Essai et intégration

Après l'usinage, nous procédons à un essayage des restaurations bleues pré-cristallisées **(Figs 9 et 10)**, en gardant à l'esprit les attentes du patient. Dans ce contexte, les photographies des lèvres et du visage du patient jouent un rôle important dans la qualité du travail du prothésiste. Les ajustements nécessaires peuvent être effectués et les images peuvent être visualisées sous différents angles.

Stratification ou simple maquillage ?

Une cristallisation des restaurations bleues, suivie d'un maquillage, aurait permis d'obtenir, de façon simple, un résultat satisfaisant. Cependant, il s'agissait d'une situation esthétique difficile. Afin d'obtenir une reconstruction naturelle, d'augmenter la transmission lumineuse et d'obtenir une uniformité en termes de profondeur, de chroma, de luminosité et de teinte, les couronnes et les facettes sont d'abord cristallisées puis stratifiées à l'aide d'IPS e.max Ceram. Lors de la cristallisation, des caractérisations initiales peuvent déjà être appliquées dans les zones cervicales et interproximales (par exemple avec IPS e.max CAD Crystall./Shades).

Appliquer la teinte des préparations au modèle

Avant de déterminer le schéma de stratification ou les masses de stratification céramique à utiliser, il faut reproduire la teinte de la dentine des dents naturelles sur le modèle. Ceci est indispensable si l'on veut que la conformité des teintes soit maintenue tout au long du processus de fabrication, et jusqu'à l'intégration. Des dies sont donc fabriqués à partir du matériau IPS Natural Die. Même des points orange, présents à la surface de la dentine dans la région cervicale de l'incisive centrale droite, sont reproduits sur les moignons en IPS Natural Die Material avec un colorant photopolymérisable SR Nexco®.

Finalisation des restaurations

Après un cut-back simple dans le tiers incisif, une stratification naturelle est réalisée à l'aide des poudres IPS e.max Ceram Mamelon et Opal ainsi que d'une sélection de masses plus lumineuses **(Fig. 11)**. Après la cuisson, une attention particulière est portée aux formes, à la texture et aux caractérisations de surface **(Fig. 12)**. La conformité de la teinte est vérifiée sur les moignons en IPS Natural Die. Lors de l'essayage avant insertion, l'utilisation de pâtes d'essayage de différentes couleurs permet d'ajuster la luminosité entre les facettes et les couronnes. Un glaçage/polissage réaliste permet aux restaurations de se fondre harmonieusement dans l'environnement buccal de la patiente. La cuisson de glaçage est un cycle important et essentiel. Son résultat doit être une interaction entre le polissage manuel, la qualité du brillant et les paramètres de cuisson **(Fig. 13)**.

11

12

13

***11** — Restaurations sur le modèle de travail : d'un côté les restaurations brutes, bleues, de l'autre les restaurations finalisées (cristallisées et stratifiées avec IPS e.max Ceram)*

***12** — Contrôle des formes et des micro-textures avec de la poudre d'or*

***13** — Le contrôle sur modèle non fractionné montre la parfaite fermeture des espaces interdentaires après la cuisson de glaçage et le polissage manuel*

14 — Résultat après un mois. La photo montre la disposition harmonieuse et féminine des dents

15 — Situation après six mois. L'image montre la correspondance avec les dents mandibulaires – la teinte légèrement plus claire était un souhait de la patiente

16 — Les quatre couronnes et des deux facettes après 4 ans et demi, illustrant la pérennité des restaurations , la stabilité de la teinte et la parfaite santé des tissus mous

Collage et examen de suivi

Les couronnes et les facettes ont été solidarisées par collage avec le composite de collage esthétique Variolink® Esthetic, idéal pour les restaurations en céramique sophistiquées. Les excédents de composite et les interférences occlusales sont éliminés grâce à des fraises fines et à des polissoirs en caoutchouc. Lors d'un premier examen de suivi, les restaurations sont vérifiées et de très légères modifications finales sont apportées (Fig. 14).

Conclusion

En dentisterie esthétique, les restaurations en céramique sont utilisées depuis plus de trois décennies. L'expérience montre que leur qualité et leur longévité dépendent dans une large mesure de l'expérience de l'équipe de traitement. Les matériaux modernes, cependant, offrent de plus en plus de sécurité et de flexibilité. Les restaurations présentées dans l'article ont été examinées après environ 4 ans et demi (Figs 15 et 16). Les résultats sont encore très satisfaisants. Ils reflètent l'efficacité des matériaux et du procédé de fabrication.

Aiham Farah, MDT
Cosmetic ceramist,
Trainer and material consultant
Dubaï, Emirats Arabes Unis
aihamfarah@gmail.com

Anas Aloum, BDS, FACP
Medical Director and Prosthodontist
Abu Dhabi, Emirats Arabes Unis
anasaloum@yahoo.com